



**PROF. DR. LEVENT ERALP®**  
Ortopedi ve Travmatoloji Uzmanı

---

**NADİR RASTLANAN İSKELET SİSTEMİ  
TÜMÖRLERİ – 1**

---

**ADAMANTİNOMA**

---



0212 215 53 08 / 0212 215 53 09

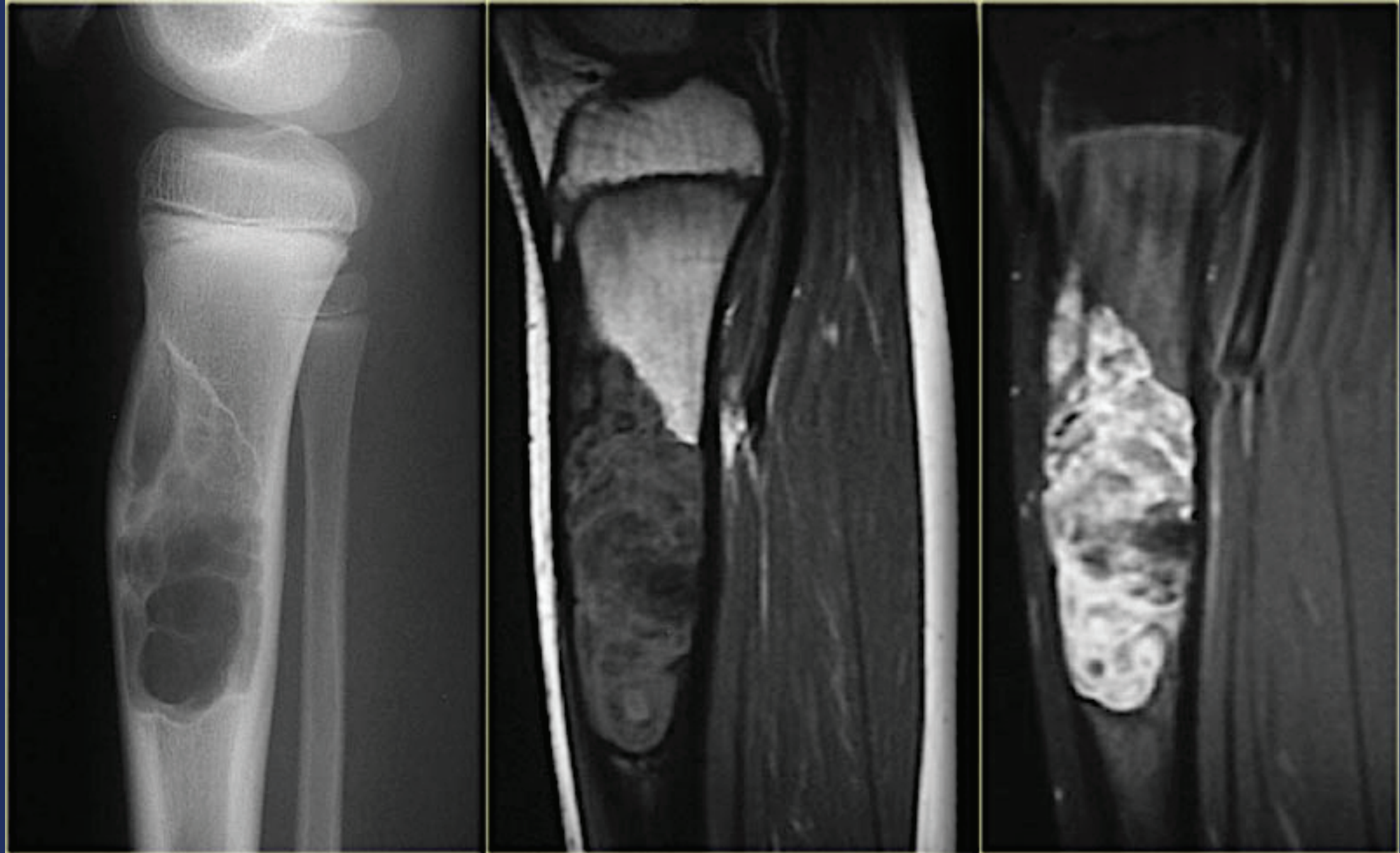


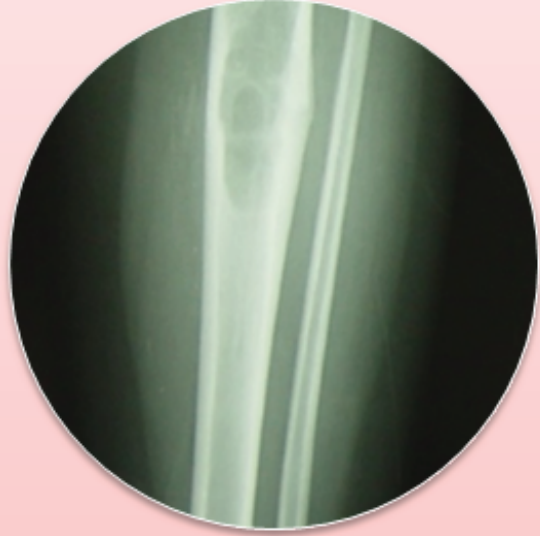drleventeralp@gmail.com



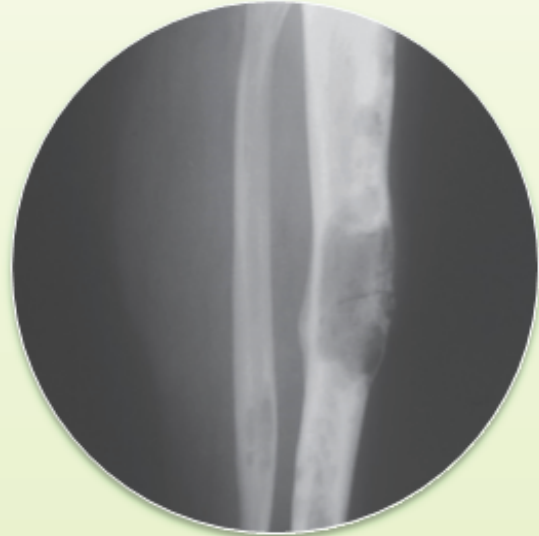
www.leventeralp.com

# ADAMANTINOMA

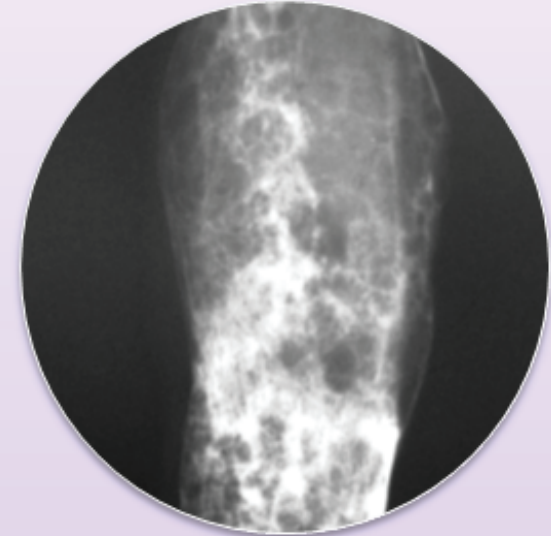




**Osteofibröz  
Displazi**



**OD benzeri  
(Diferansiye)  
Adamantinoma**



**Adamantinoma**



## GENEL BİLGİ

### Osteofibröz Displazi

- Nadir, benign, sınırlı
- Hemen daima *tibia*
- Ossifiye fibrom /  
Konjenital osteitis fibroza

### Adamantinoma

- Nadir, malign, yavaş büyüme hızı
- Genelde tibia
  - Tibia + Fibula
- Metastaz kapasitesi

# EPİDEMİYOLOJİ

## Osteofibröz Displazi

- Tüm primer kemik tümörlerinin % 0.2'si
- Hastaların % 40'ı < 6 yaş
- Tibia diyafizi tutulur
- Fibula tutulumu % 4
- İskelet matüritesi ile aktivite son bulur

## Adamantinoma

- Tüm malin kemik tümörlerinin < % 1'i
- Hastaların % 75'i 2.-3. dekatta
- Diyafiz tutulumu % 90
- Fibula tutulumu % 10 – 20
- Metastaz % 10 -20
  - Akciğer, rejyonal lenf bezi
  - Tanı – metastaz > 10 yıl olabilir

# KLİNİK BULGULAR

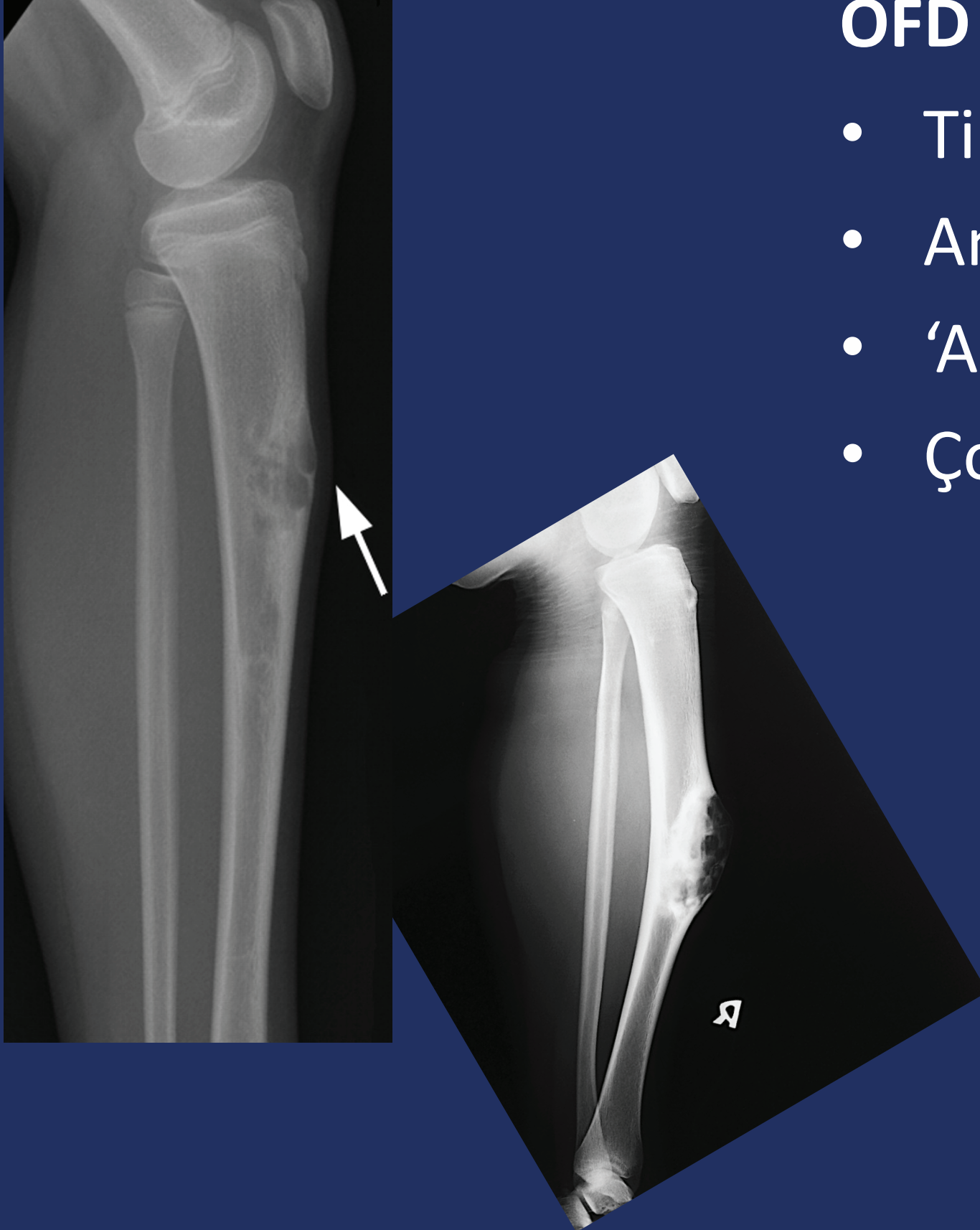
## Osteofibröz Displazi

- Ağrı
- Deformite
- Patolojik kırık
- Tesadüfi Rx bulgu

## Adamantinoma

- Ağrı
- Şişlik
- Patolojik kırık
- Deformite
- Uzun anamnez

# RADYOLOJİK BULGULAR



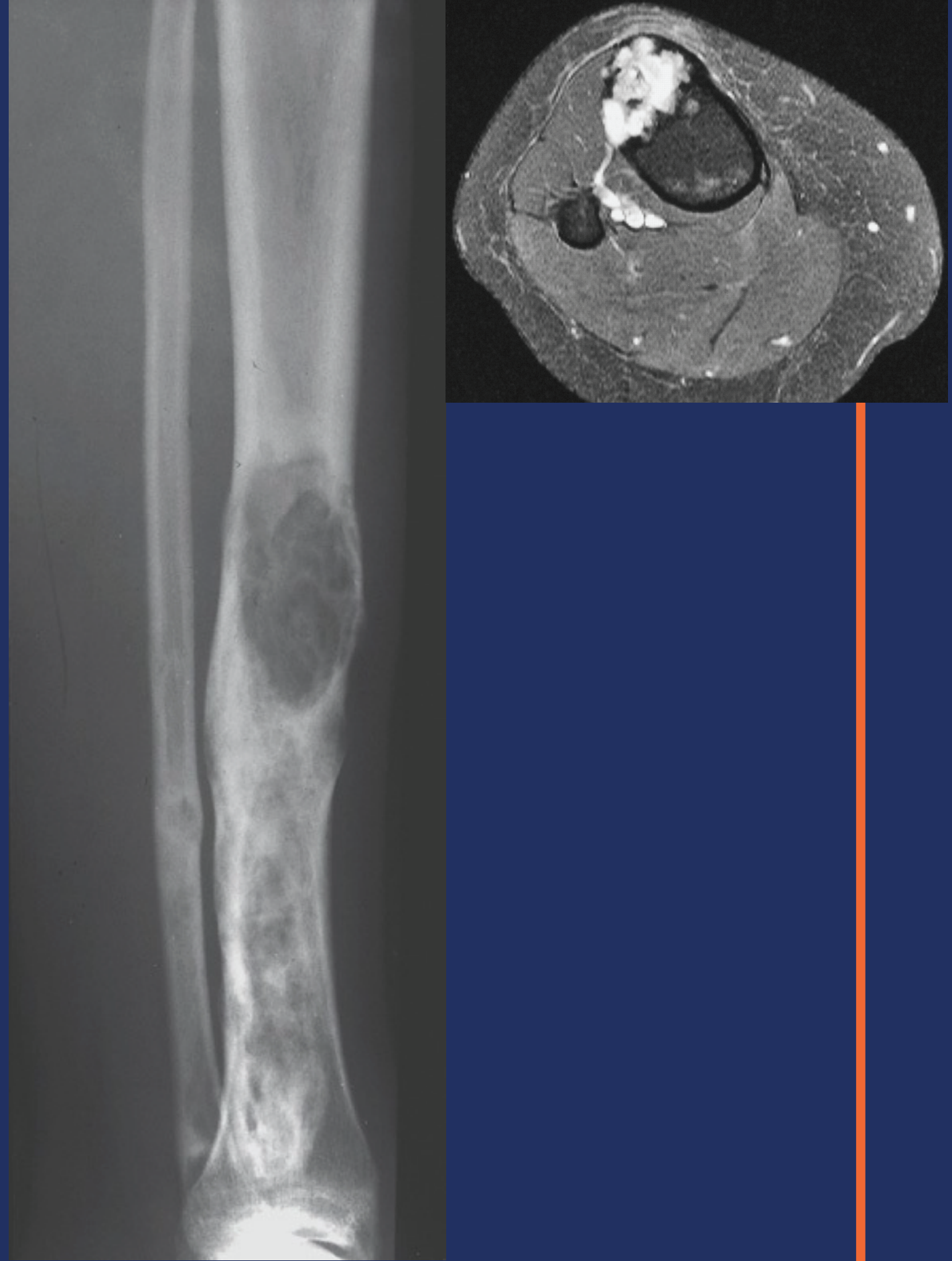
## OFD

- Tibia
- Anteriyor korteks
- 'Anterior bow'
- ođul intrakortikal lezyon

# RADYOLOJİK BULGULAR

## Adamantinoma

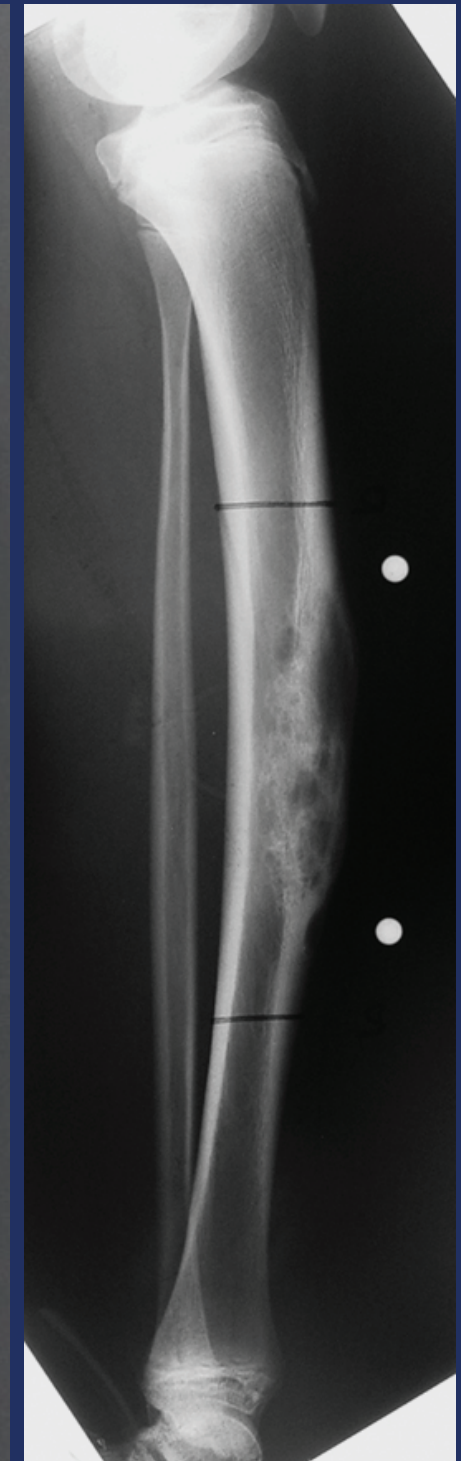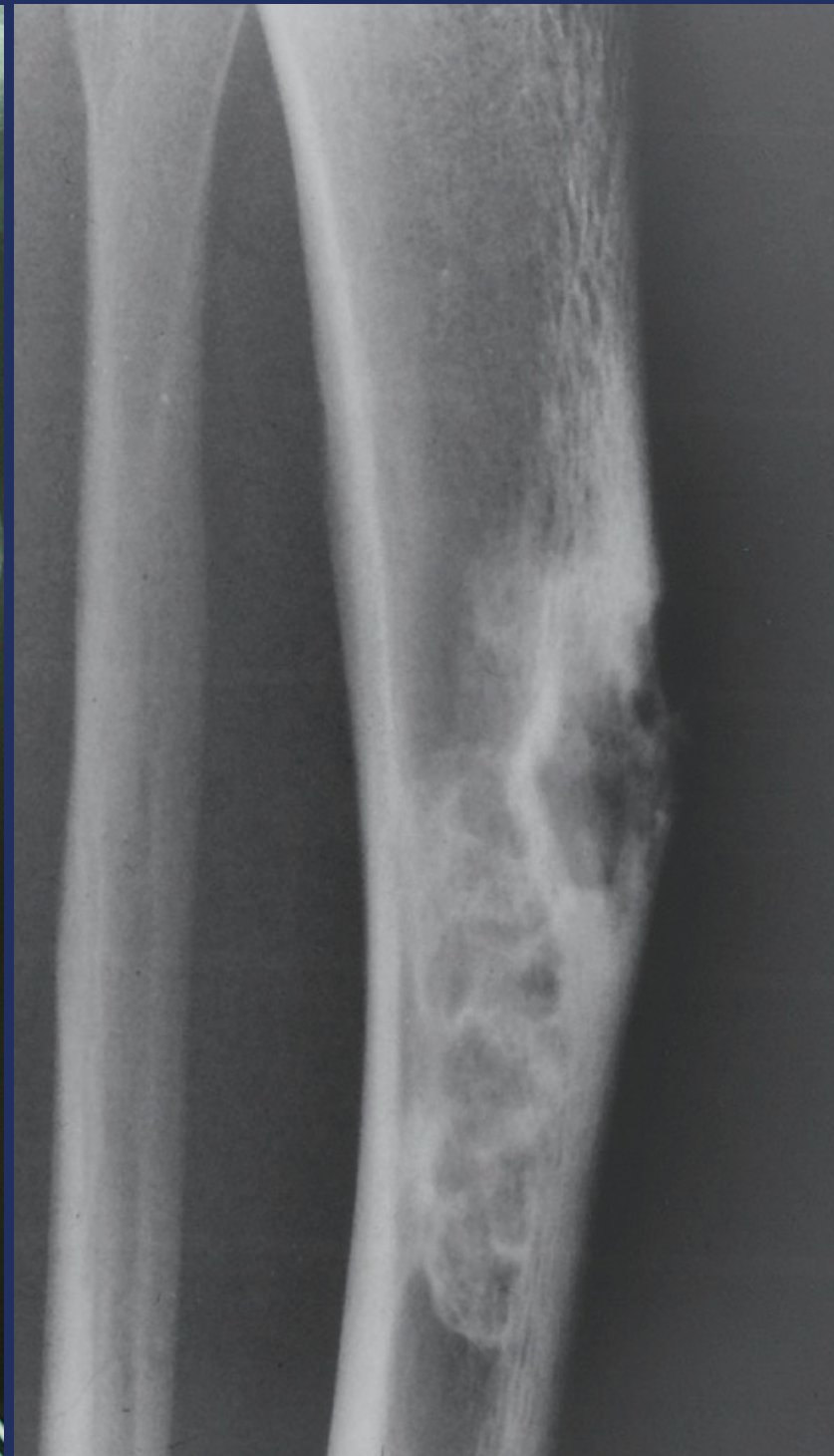
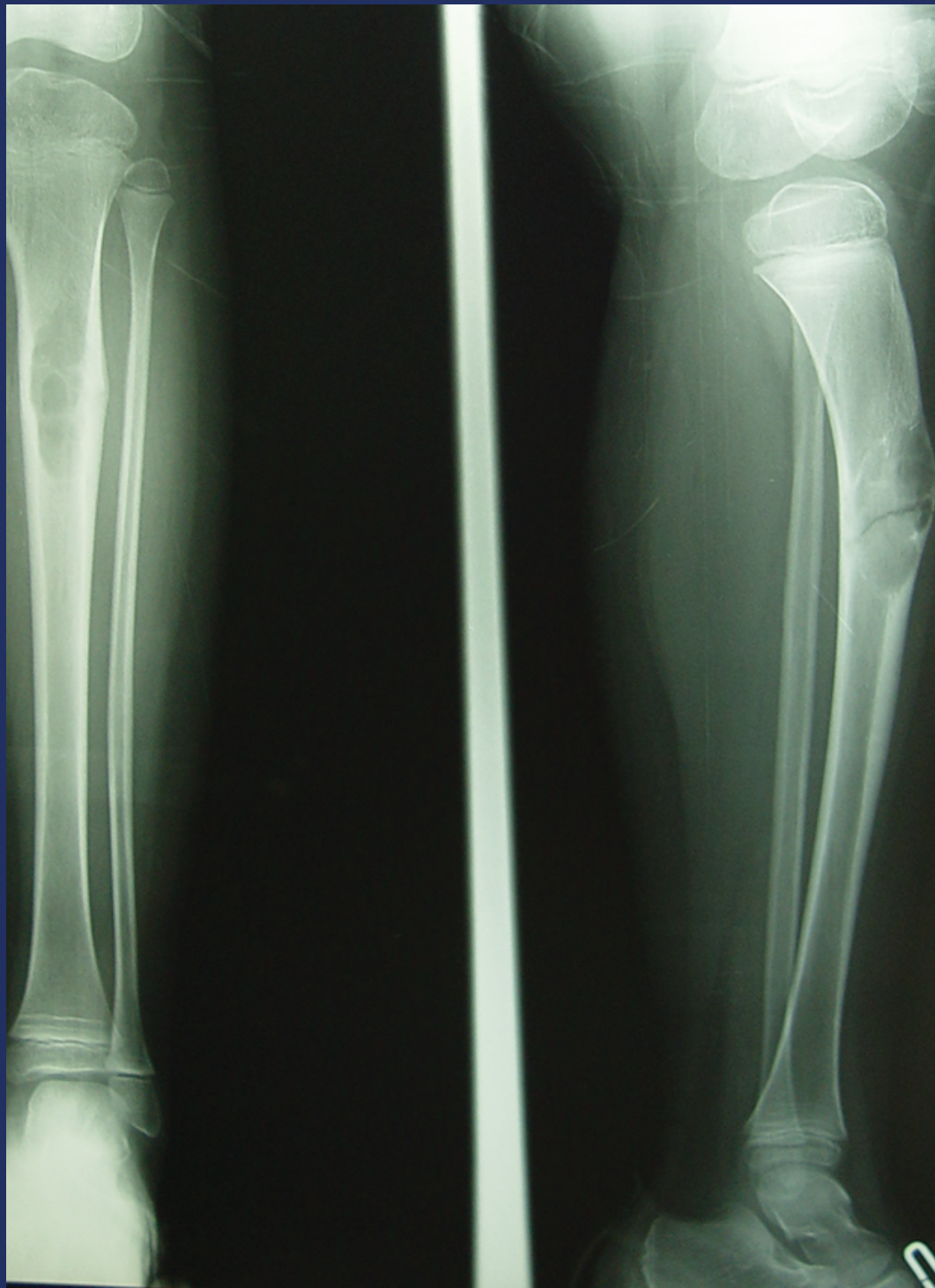- Tibia diyafizi
- Sklerotik bandlarla ilişkili egzantrik radyolüsan alanlar
- Dominant santral lezyon
- Kemikte ekspansiyon
- Yumuşak doku ekspansiyonu
- Multisentrisite





# RADYOLOJİK BULGULAR

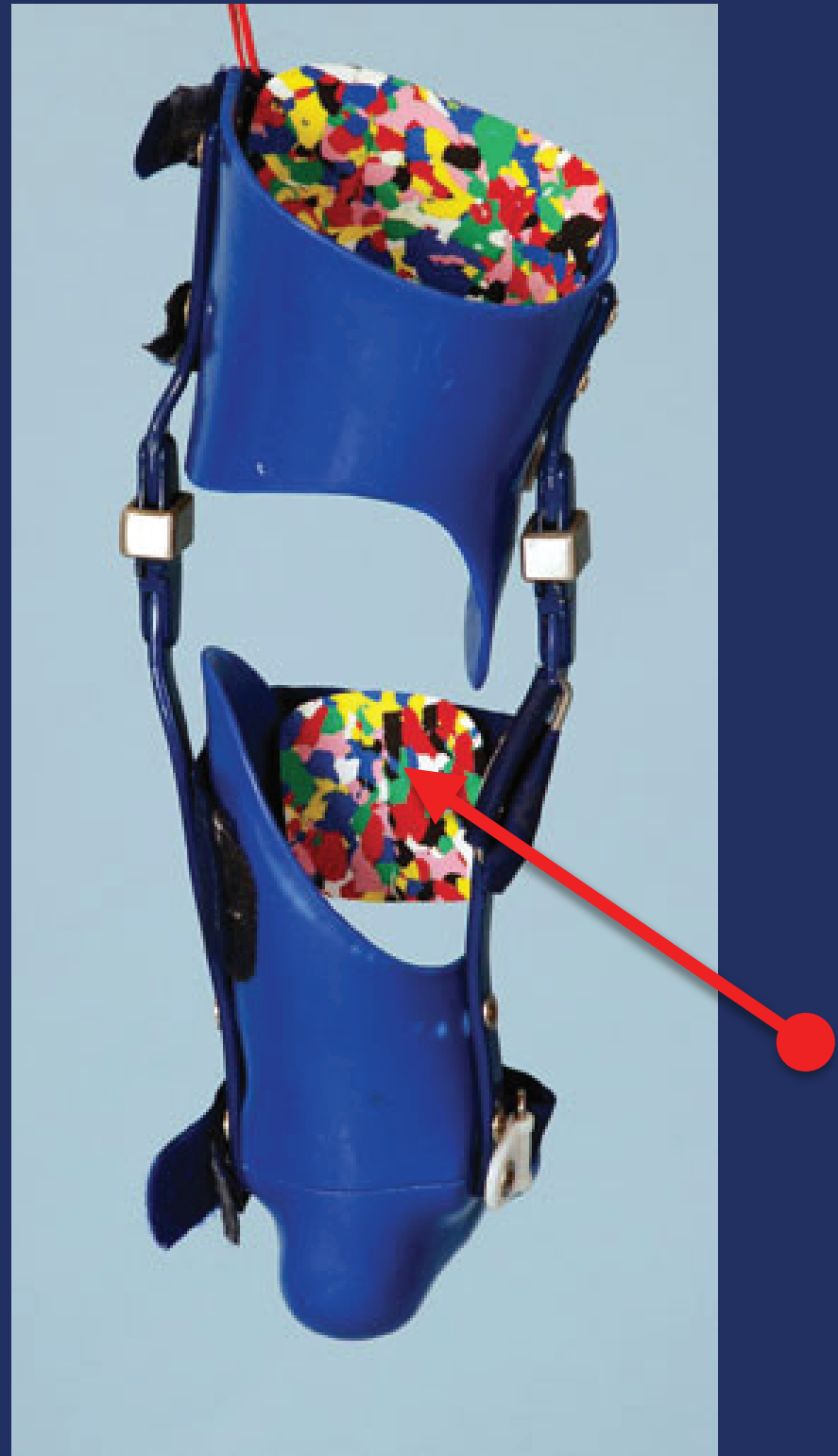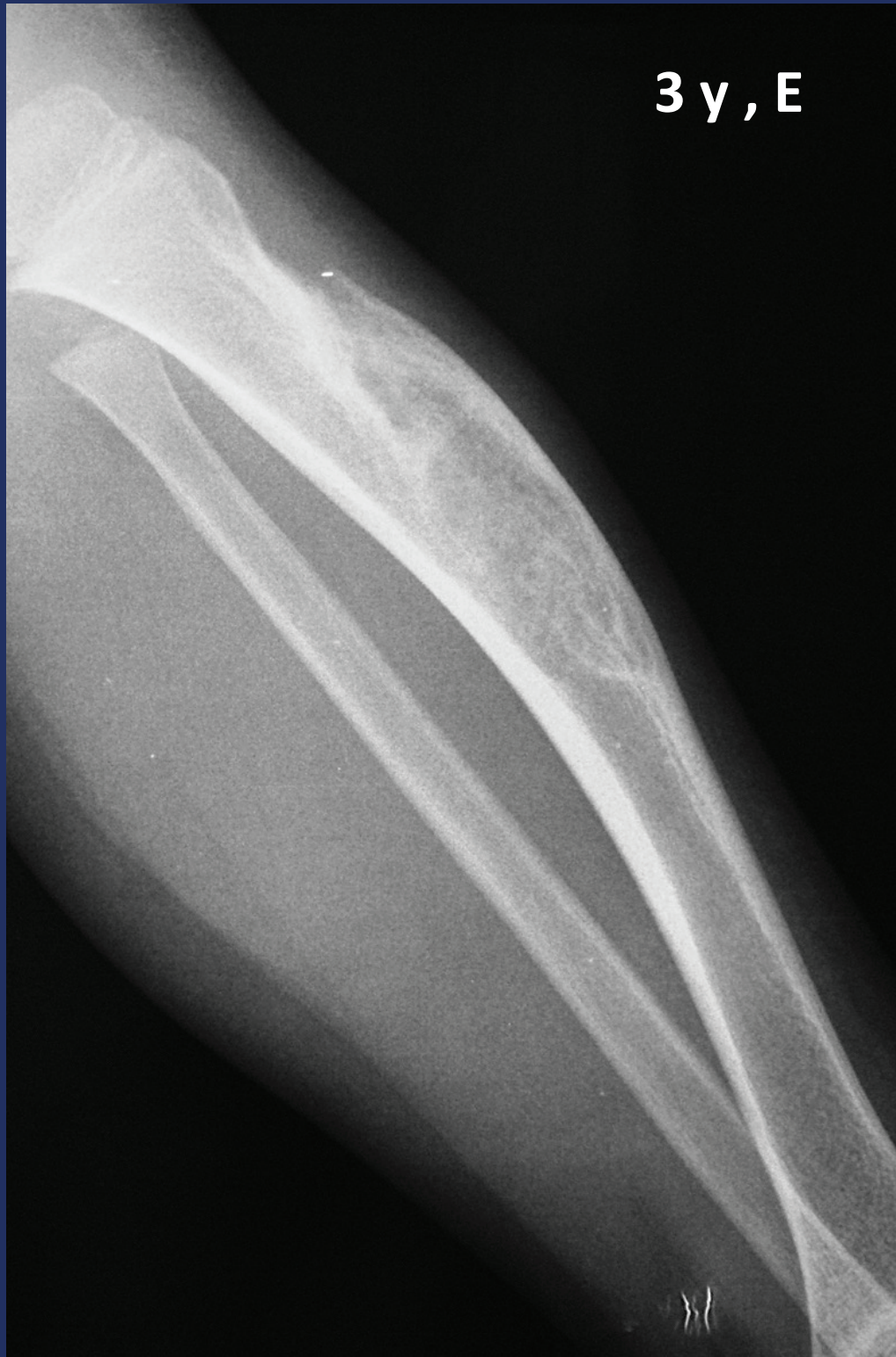---



# TEDAVİ

- OD
  - Takip ve breysleme
    - Geniş lezyon ve fonksiyonel deformite için cerrahi
  - Progesyon: Ekstraperiosteal rx
    - Küretaj & grefonaj: Nüks
- OD like AD
  - Nadiren takip lezyonu
    - BİYOPSI
  - Geniş lokal rezeksiyon
- AD
  - Geniş lokal rezeksiyon

- *Prognoz*
  - AD
    - Lokal
      - 5 yıl % 8
      - 10 yıl % 13
    - Metastaz
      - 5 – 15 yıl
      - % 5 – 20
    - Uzun süreli takip!!!



# 23 ERKEK; AD

